

SOLICITUD PARA PROVISION DE MEDICAMENTOS ONCOLOGICOS

Fecha/...../.....

INSTRUCCIONES

El presente formulario es de carácter OBLIGATORIO deberá ser llenado por el médico tratante en todos los ítems y PARA CADA CICLO siendo entregado al afiliado conjuntamente con la receta de la medicación especificada.

En caso de tener que modificar el tratamiento inicial deberá cumplimentar indefectiblemente la justificación que avale el cambio de la terapia.

*Presenta anatomía patológica

CUANDO SE PRESCRIBAN MEDICAMENTOS ESTIMULADORES DE COLONIAS SE ADJUNTARA FOTOCOPIA DEL ANALISIS BIOQUIMICO CORRESPONDIENTE QUE AVALE LAS DOSIS INDICADAS.

*Sr/a. Afiliado y profesional prestador prescriptor, se le recuerda que DASPU otorga cobertura de los medicamentos, valores y porcentajes previstos en el Listado de Medicamentos de la DASPU, disponible en www.daspu.com.ar. Ante cualquier duda o consulta, se ruega repasar los requisitos de cobertura personalmente o telefónicamente con los profesionales de la Obra Social, o en la página web de la Institución.

Antes de prescribir y/o comenzar a consumir un medicamento no previsto en el listado de medicamentos de la DASPU, se recuerda que a los efectos de que DASPU otorgue cobertura, debe siempre solicitarse autorización previa a la Obra Social.

Cualquier diferencia emergente entre lo prescripto y la cobertura contemplada en el listado de medicamentos de la DASPU, será a cargo del afiliado y podrá ser debitada al prestador.*

DATOS DEL AFILIADO

Guevara, Mariana Inés

Apellido y Nombre

DNI 10771405-2

DNI

3513813758

Legajo Nº

Documento, Tipo Nº

Teléfono

72

Femenino

90

1,68

Edad

Sexo

Peso

Altura

Sup Corporal

Paciente Internado: Si / No

Paciente Ambulatorio: Si / No

DATOS DEL PROFESIONAL RESPONSABLE DEL TRATAMIENTO

Arce, Gustavo

Apellido y Nombre

Domicilio Actual

Teléfono

15226

3513813758

Matricula

Matricula Especialista

Institución

Mail:

DIAGNOSTICO PRINCIPAL (Código OMS)

Cancer de Panto

ANATOMIA PATOLOGICA (Excluyente):

Benigno - Glandula

Estudios complementarios al diagnóstico (tildar lo realizado y adjuntar los resultados de los estudios relevantes para el tratamiento)

Laboratorio Común	SI NO	Anatomía Patológica	SI NO
Laboratorio Alta Complejidad	SI NO	PEC-TC	SI NO
RMN	SI NO	PSA	SI NO
Tac	SI NO	alfa fetoproteína	SI NO
Radiología	SI NO	CA 19-9	SI NO
Espirometría	SI NO	CA 125	SI NO
Densitometría	SI NO	RFG	SI NO
Centellograma Oseo	SI NO	CEA	SI NO

Adjuntar informe Médico y resultados relevantes de los estudios complementarios (o adjuntar fotocopias) que justifiquen la Estadificación/Re- Estadificación actual incluyendo escalas de Calidad de Vida para pacientes oncológicos (ECOG)

Diagnóstico Oncológico:

Gole/Bmo

Estatificación de la neoplasia:

pT1bN0M0

Re-Estadificación de la neoplasia:

TRATAMIENTOS REALIZADOS A LA FECHA

Plan de QUIMIOTERAPIA - DOSIS - CICLOS.....
CIRUGIA.....
QUIMIOTERAPIA.....
HORMONOTERAPIA.....
INMUNOTERAPIA.....
RADIOTERAPIA.....
OTROS.....

DESCRIPCION DEL TRATAMIENTO ACTUAL

Inicio tratamiento: Si/No

Repetición de tratamiento: Si/No

Cambio del tratamiento: Si/No

Ciclos Prog.

Duración del Ciclo

Nº Ciclo Actual

MONODROGA

PRESENTACION EN Mg.

DOSIS

Rp(1).....

Rp(2).....

Rp(3).....

Rp(4).....

Lugar y Fecha

Firma y Sello del Profesional

MODIFICACION DEL TRATAMIENTO INICIAL Y JUSTIFICACION DEL MISMO

TOXICIDAD

PROGRESION

OTROS MOTIVOS

Lugar y Fecha

Firma y Sello del Profesional

RESPONSABLE ENTREGA DE MEDICAMENTOS:

SANATORIO ALLENDE

Servicio de Ginecología y Obstetricia

Nva. Cba.: Independencia 757 - 2º Piso - Córdoba - Cerro: Pedro S. Laplace esq. Blas Pascal
Tel.: (0351) 426-9200 - Turnos: 0 810 555 2553 - Tel. Directo: 426-9227

Apellido y nombre: Guerrero Micaela
DNI: 24580010
Obra Social: 10.771 405-2
Nº de afiliado: 10.771 405-2

Rp./ Sig Co. de Maure
tab No - humiel A.

Dr. / certificado factor
20 mg
cop x60

Dr. HECTOR FERRERA
Med. Ginecología - M.E. 1930
Esp. Ginecología - M.E. 2267
SEPTORIO GINECOLOGIA
SANATORIO ALLENDE

FECHA: 10 / 09 / 25



Instituto
OULTON
Diagnóstico y Tratamiento Ambulatorio

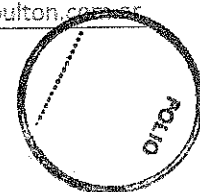
Av. Vélez Sarsfield 562 - 5000 Córdoba - Argentina
Tel: (0351) 4267797

Centro Privado de Tomografía Computada Córdoba S.A.

www.oultton.com.ar

PACIENTE: Guevara, Mariana Ines
EDAD: 72A 6M
COBERTURA: DASPU (DIRECTA)

MED. SOLIC.:
FECHA: 23/07/2025
ESTUDIO: 572651.30



INFORME ANATOMOPATOLÓGICO: J-174746/25 punción de nódulo no circunscrito, irregular en cuadrante inferior interno de mama izquierda

MACROSCOPIA: Se reciben 6 cilindros y fragmentos, el mayor de 1,3 cm y el menor de 0,4 cm. (1 taco)

MICROSCOPIA: Glándula mamaria reemplazada extensamente por una proliferación epitelial invasora de células talla pequeña a mediana, mayormente dispuestas de manera dispersa y en hileras, discohesivas, y en menor medida en grupos con baja cohesión (grado arquitectural: 3), sobre un tejido fibroso denso, con áreas esclerohialinas. Característicamente estas células muestran patrón concéntrico alrededor de algunos conductos.

Los núcleos son pequeños (grado nuclear: 1), redondos u ovoides, de fina cromatina, con ocasionales vacuolas citoplasmáticas, observándose aisladas figuras de mitosis (grado mitótico: 1)

Hay compromiso de 6/6 cilindros remitidos.

Superficie tumoral de aproximadamente el 80%.

Se reconoce además invasión al tejido adiposo presentee infiltración perineural.

TILS estromales: ausentes

IMPRESIÓN DIAGNÓSTICA: Punción mamaria izquierda con:

- Neoplasia epitelial invasora, morfológicamente con características mixtas ducto-lobulares.
- Compromiso de 6/6 cilindros remitidos.
- Superficie tumoral aproximada del 80%
- Clasificación Ellis: B5b (lesión invasora)

NOTA: considerando características imagenológicas (nódulo) amrita inmunomarcación con E-cadherina.

La resección quirúrgica determinará variedad histológica definitiva.

cantidad de materiales: 1
15 01 01 x 1

Cordialmente lo saluda.-

Dra. Wanda Lucrecia Alcain
MP: 39807 M.E: 20832

Dra. Norma Canals
M.P. 18391 - M.E. 9151
Esp.C.Exf. 6128

Guevara, Mariana Ines, 894546

30/06/2025 11:03 a. m.

Acc.: 83646.57

INSTITUTO OULTON

Desc. del estudio: ECOGRAFIA MAMARIA ** Y OTROS **

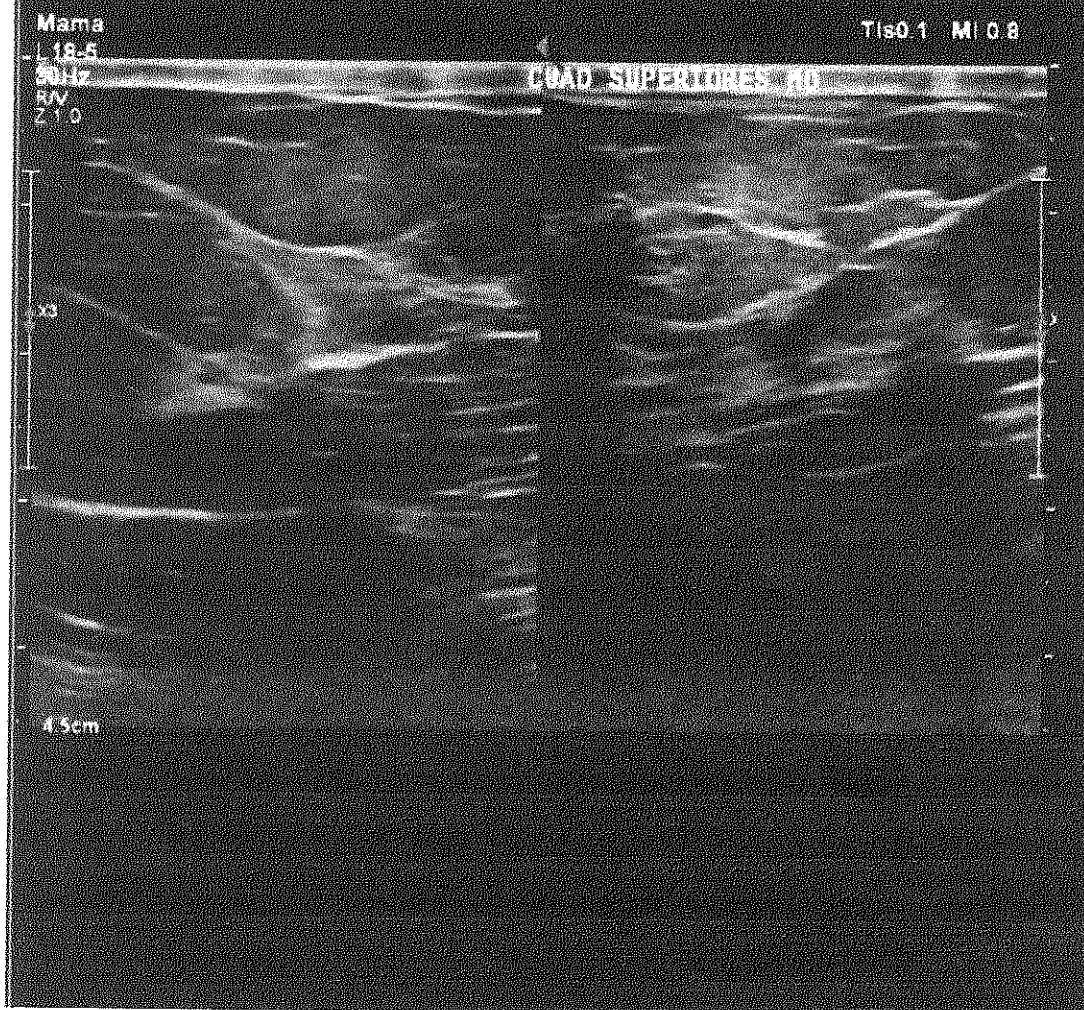
C:127 A:254

Desc. de la serie: ECOGRAFIA MAMARIA ** Y OTROS **

Zoom: 46%

1 - 6

Imagen Comprimida (1:10)



Guevara, Mariana Ines, 894546

30/06/2025 11:03 a. m.

Acc.: 83646.57

INSTITUTO OULTON

Desc. del estudio: ECOGRAFIA MAMARIA ** Y OTROS **

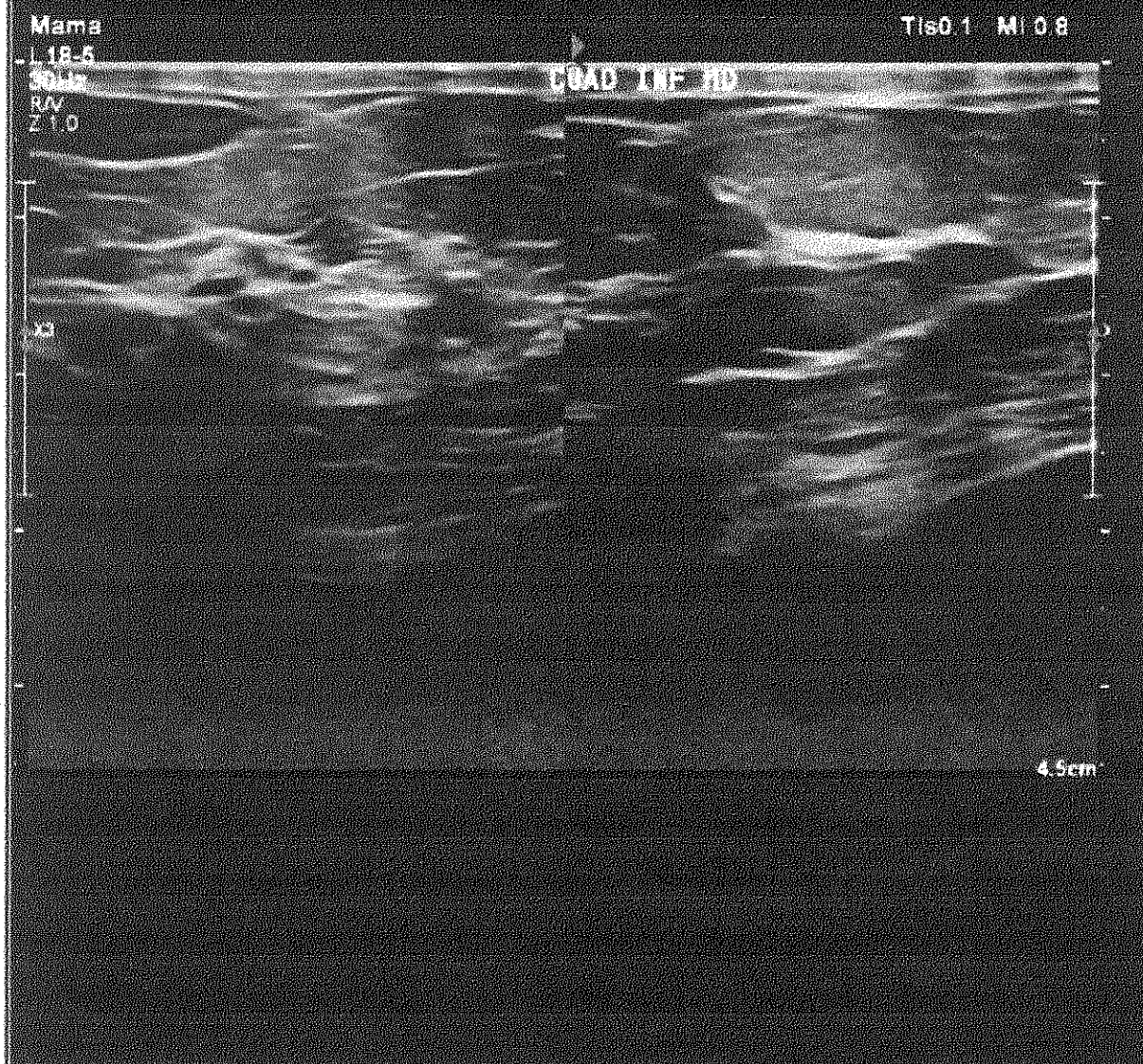
C:127 A:254

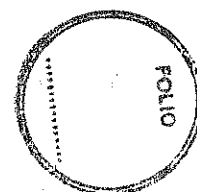
Desc. de la serie: ECOGRAFIA MAMARIA ** Y OTROS **

Zoom: 46%

1 - 7

Imagen Comprimida (1:10)





Guevara, Mariana Ines, 894546

30/06/2025 11:04 a. m.

Acc.: 83646.57

INSTITUTO OULTON

Desc. del estudio: ECOGRAFIA MAMARIA ** Y OTROS **

C:127 A:254

Desc. de la serie: ECOGRAFIA MAMARIA ** Y OTROS **

Zoom: 46%

1 - 8

Imagen Comprimida (1:12)

Mama

L18-5

36Hz

R/V

2D

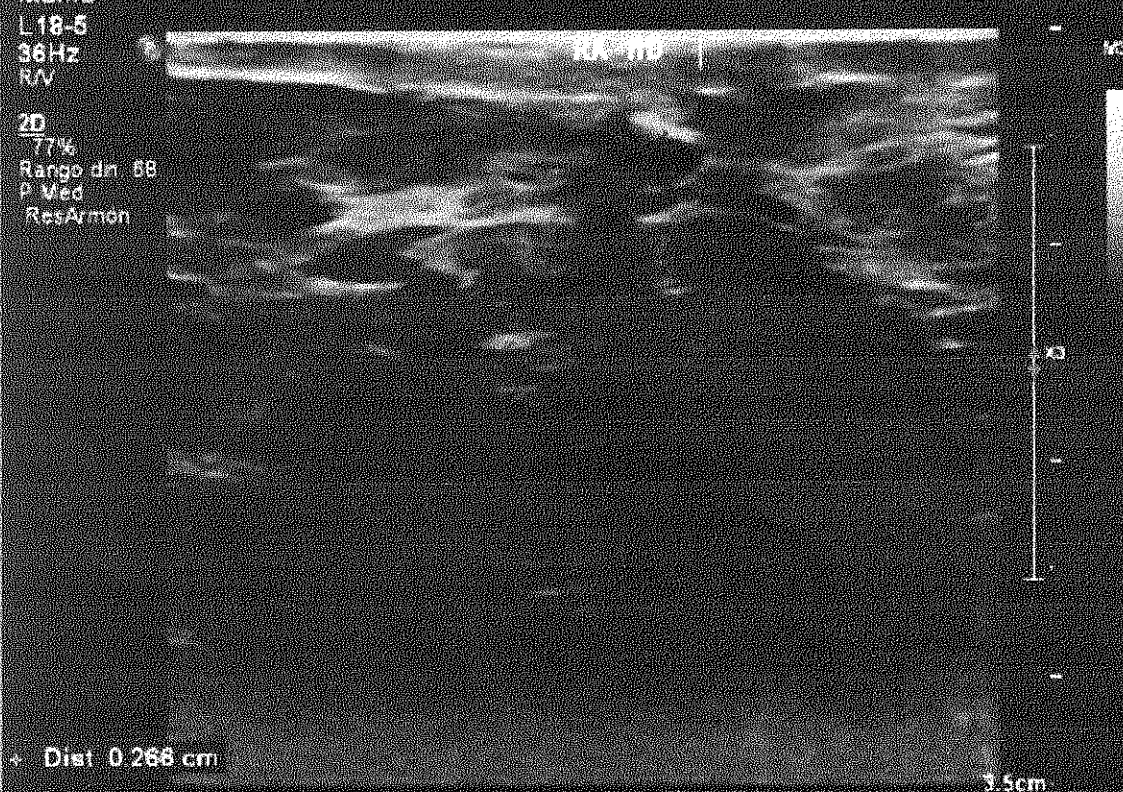
77%

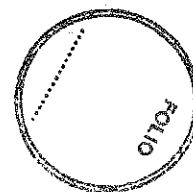
Rango din. 68

P Med

ResArmon

TIs0.1 MI 0.8





Guevara, Mariana Ines, 894546

30/06/2025 11:04 a. m.

Acc.: 83646.57

INSTITUTO OULTON

Desc. del estudio: ECOGRAFIA MAMARIA ** Y OTROS **

C:127 A:254

Desc. de la serie: ECOGRAFIA MAMARIA ** Y OTROS **

Zoom: 46%

1 - 9

Imagen Comprimida (1:12)

Mama

Tis0.1 MI 0.8

L18-5

36Hz

R/V

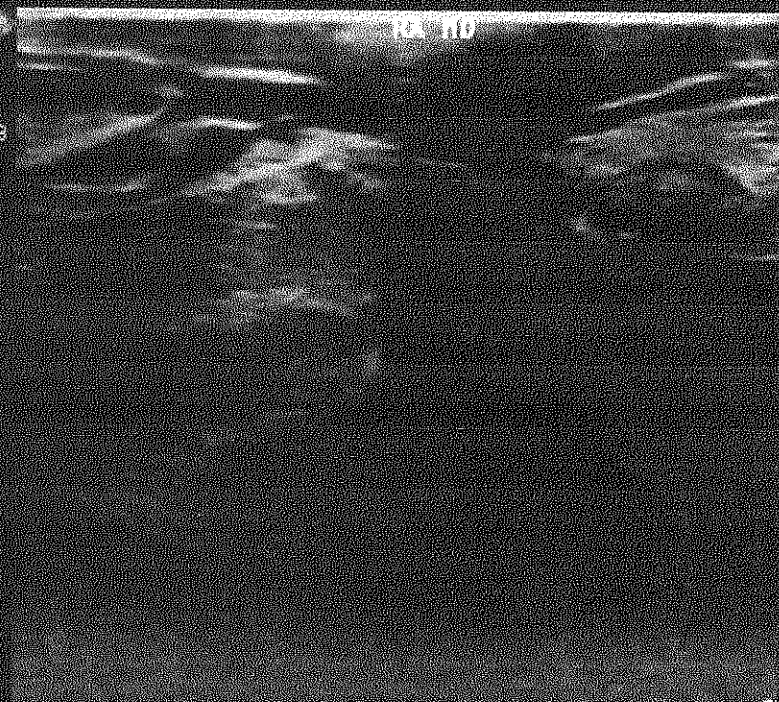
2D

77%

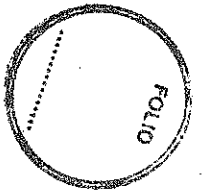
Rango dn 58

P Med

ResArmon



3.5cm



Guevara, Mariana Ines, 894546

30/06/2025 11:05 a. m.

Acc.: 83646.57

INSTITUTO OULTON

Desc. del estudio: ECOGRAFIA MAMARIA ** Y OTROS **

C:127 A:254

Desc. de la serie: ECOGRAFIA MAMARIA ** Y OTROS **

Zoom: 46%

1 - 10

Imagen Comprimida (1:12)

Mama

L18-5

33Hz

R/V

20

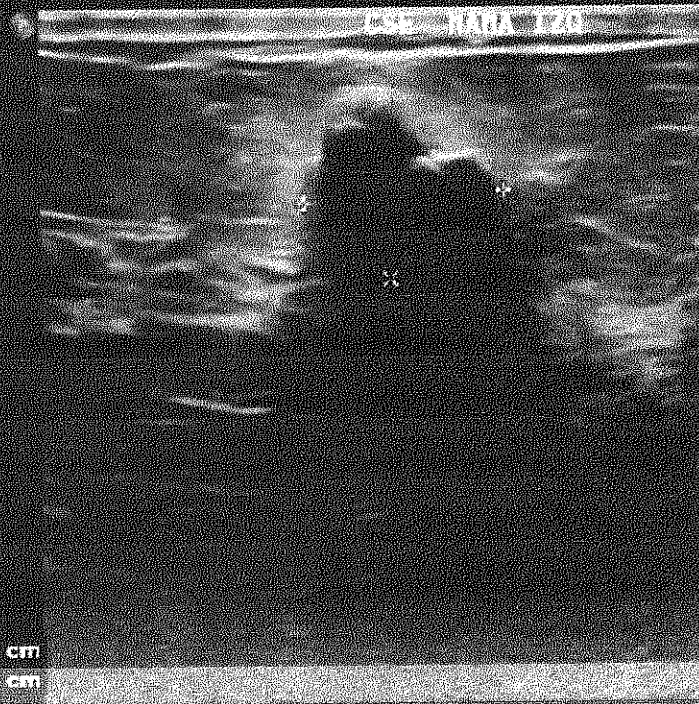
77%

Rango din. 58

P Med

ResArmon

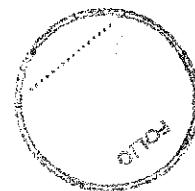
Tis0.1 MI 0.8



→ Dist: 1.15 cm

→ Dist: 1.08 cm

4.0cm



Guevara, Mariana Ines, 894546

30/06/2025 11:07 a. m.

Acc.: 83646.57

INSTITUTO OULTON

Desc. del estudio: ECOGRAFIA MAMARIA ** Y OTROS **

C:127 A:254

Desc. de la serie: ECOGRAFIA MAMARIA ** Y OTROS **

Zoom: 46%

1 - 11

Imagen Comprimida (1:12)

Mama

L18-6

36Hz

R/V

2D

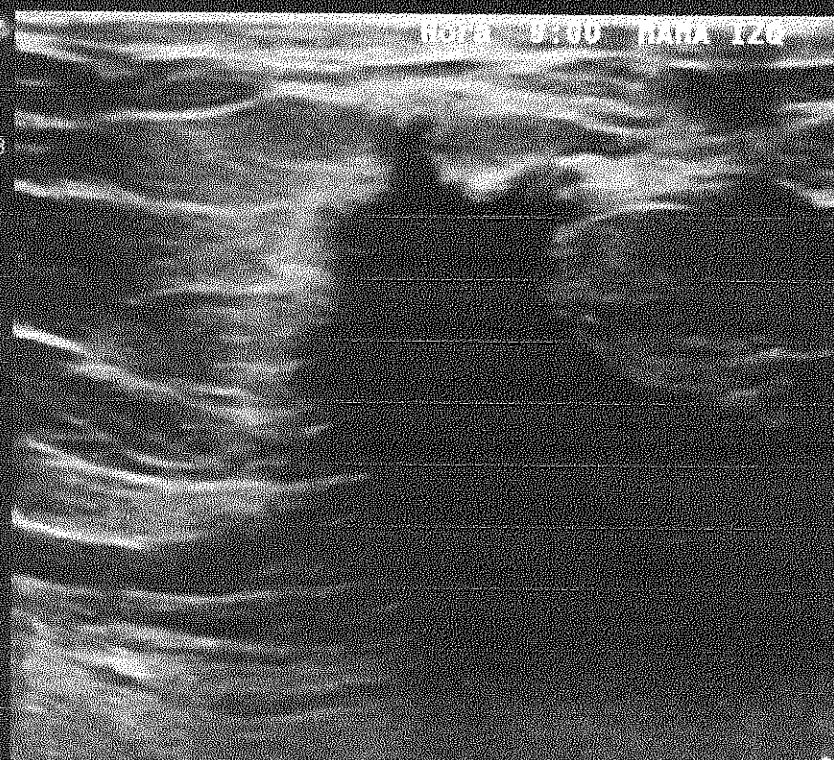
77%

Rango din 68


P Med

ResArmon

Tis0.1 MI 0.8



3.5cm



Guevara, Mariana Ines, 894546

30/06/2025 11:08 a. m.

Acc.: 83646.57

INSTITUTO OULTON

Desc. del estudio: ECOGRAFIA MAMARIA ** Y OTROS **

C:0 B:0

Desc. de la serie: ECOGRAFIA MAMARIA ** Y OTROS **

Zoom: 46%

1-12

Imagen Comprimida (1:31)

Mama

Tis0.3 MI 0.6

L18-5

20Hz

2D

72%

Rango dn: 82

P. Med

Res

EC

78%

649Hz

FP: 421Hz

10.0MHz

M3 M4
+2.5

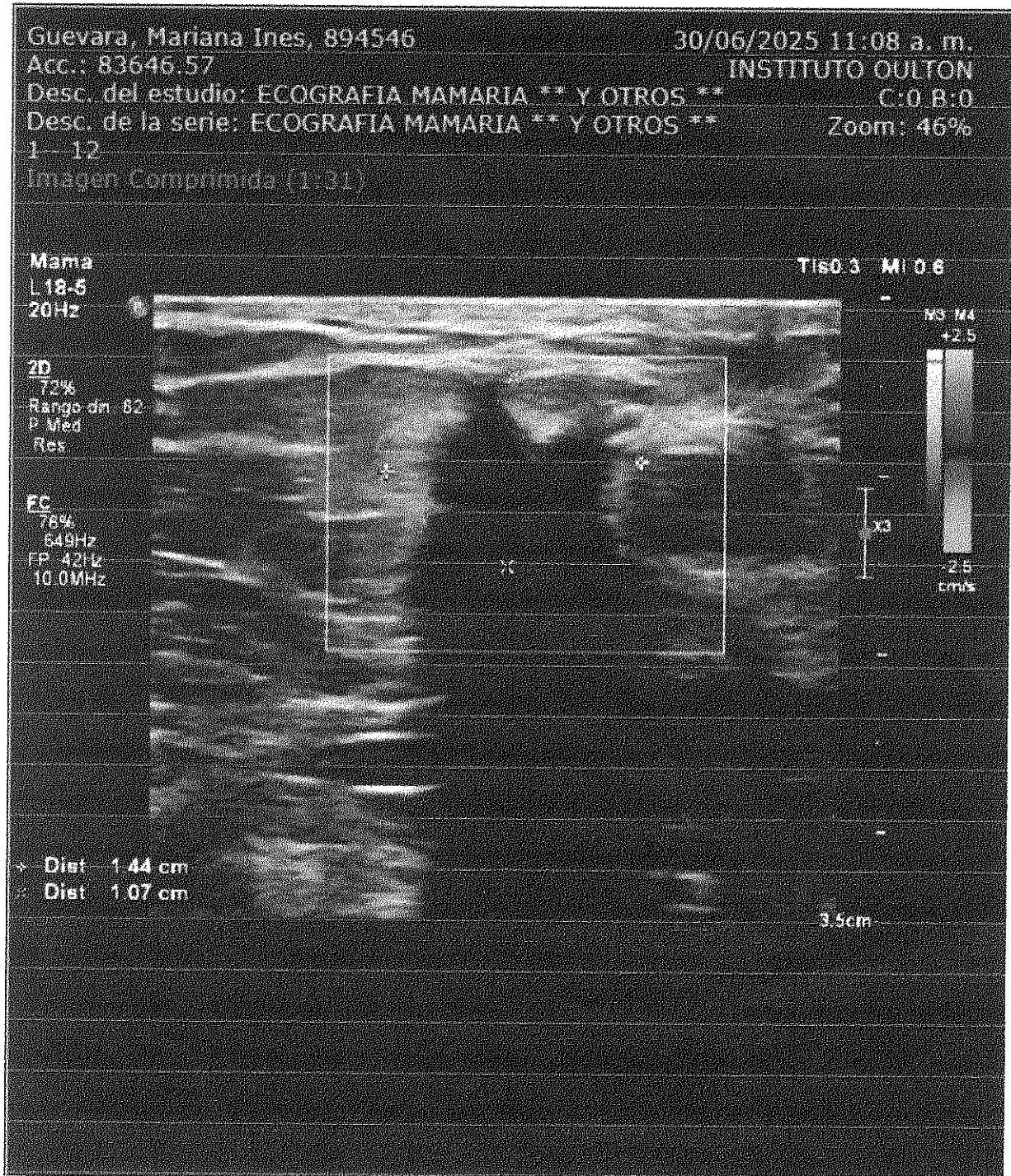
x3

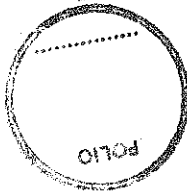
-2.5
cm/s

→ Diet 1.44 cm

→ Diet 1.07 cm

3.5cm





Guevara, Mariana Ines, 894546

30/06/2025 11:08 a. m.

Acc.: 83646.57

INSTITUTO OULTON

Desc. del estudio: ECOGRAFIA MAMARIA ** Y OTROS **

C:127 A:254

Desc. de la serie: ECOGRAFIA MAMARIA ** Y OTROS **

Zoom: 46%

1-13

Imagen Comprimida (1:12)

Mama

L18-5

36Hz

RVV

2D

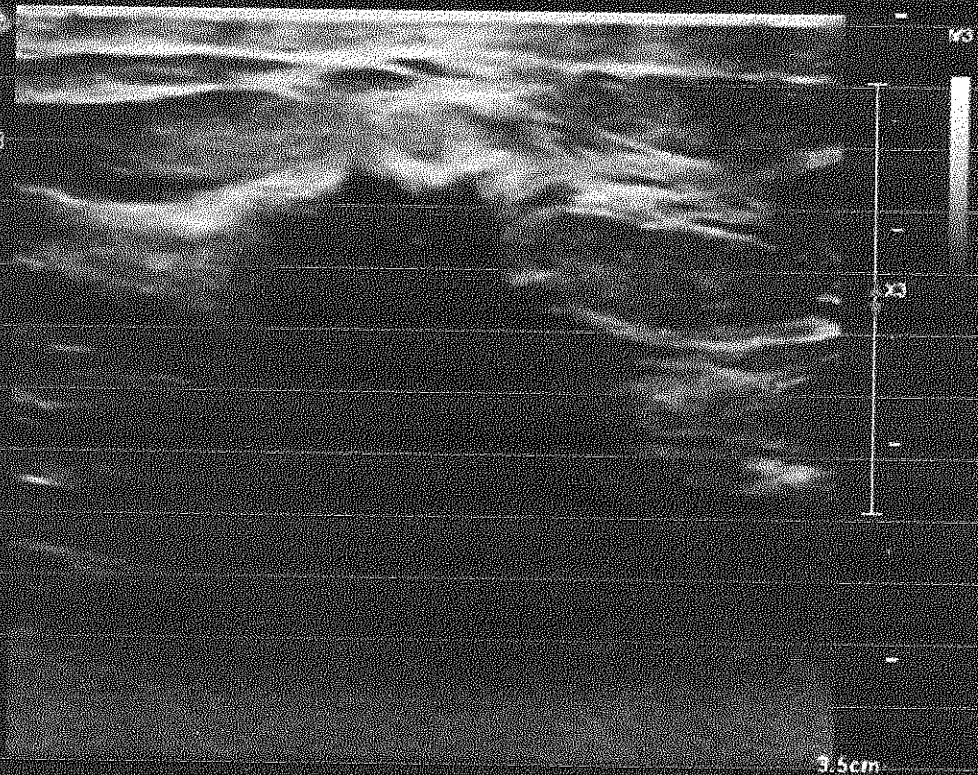
77%

Rango din. 88

P Med

ResArmon

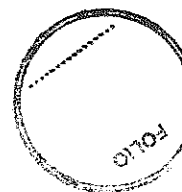
Tis0.1 MI 0.8



ESTUDIO ANATOMOPATOLOGICO

Interno: SA-15559-2025

SERVICIO:	ANATOMIA PATOLOGICA	FECHA:	27/08/2025
SOLICITANTE:	DR	AUTOR:	NAVARRO JOSE
PACIENTE:	GUEVARA MARIANA INES	FEC. NAC.:	10/01/1953 (72 a)
TIPO DOCUMENTO:	D.N.I.	NRO. DOCUMENTO:	10771405
SEXO:	FEMENINO		
COBERTURA:	DASPU-FONDO SOLIDARIO #10771405 VOLUNTARIO		



RESULTADOS DEL INFORME

Detalle	ESTUDIO ANATOMOPATOLOGICO
Material	INMUNOHISTOQUIMICA

INFORME DE INMUNOHISTOQUIMICA:PROTOCOLO PREVIO: SA-14430-2025MATERIAL: Carcinoma lobulillar invasor de glándula mamaria izquierda (pieza quirúrgica)

Técnica de inmunohistoquímica con anticuerpos monoclonales, sistema automatizado Benchmark Ventana Ultra.

Control interno de Receptores Hormonales, presente.

Control externo Her2neu 3+, presente.

La siguiente interpretación se realiza sobre células tumorales invasoras.

RESULTADO DE INMUNOHISTOQUIMICA

La inmunomarcación ha demostrado:

- Receptores de Estrógeno: +++ 95%.
- Receptores de Progesterona: ++ 90%.
- Her2neu: 0 (NEGATIVO).
- Ki67: índice de proliferación del 15%.



ANATOMIA PATOLOGICA
www.sanatorioallende.com

ESTUDIO ANATOMOPATOLOGICO

NAVARRO JOSE Dr. Maximiliano Ramírez
MAT.: 4293



PACIENTE: Guevara, Mariana Ines
EDAD: 72A 6M
COBERTURA: DASPU (DIRECTA)

MED. SOLIC.: Ferreyra Hector D.
FECHA: 23/07/2025
ESTUDIO: 69698.19

PRESTACIÓN SOLICITADA: Punción de mama izquierda guiada con ecografía.

PRESTACIÓN REALIZADA: Ídem.

INDICACIÓN:

Examen diagnóstico. Hallazgos anormales en estudios imagenológicos.

ESTUDIOS PREVIOS:

Mamografía del 24/11/2022: BI-RADS 2. ACR c.

Ecografía mamaria del 24/11/2022: BI-RADS 3. Nódulo con calcificación interna en hora 12 de mama izquierda.

Mamografía del 26/06/2025: BI-RADS 4. Asimetría asocia distorsión en cuadrante inferior interno de mama izquierda, plano medio, correspondiente nódulo espiculado visualizar ecografía del 06/2025.

Ecografía del 30/06/2025: BI-RADS 4. Nódulo no circunscrito, irregular en cuadrante inferior interno de mama izquierda. Se sugiere conocer su naturaleza histológica mediante punción guiada por ecografía.

INFORME:

Se firmó el consentimiento informado.

Se revisaron los exámenes previos.

Se localizó ecográficamente nódulo no circunscrito, irregular en cuadrante inferior interno de mama izquierda.

Se realizó antisepsia cutánea utilizando clorhexidina.

Se infiltraron 5.0cc de anestesia local (lidocaína con epinefrina) en la periferia de la lesión y luego de realizar incisión cutánea con bisturí, se tomaron múltiples muestras con aguja 14G con dispositivo automático. Estas se enviaron para análisis histopatológico fijadas en formol en recipiente rotulado.

El procedimiento concluyó sin complicaciones inmediatas.

La paciente se retiró con las indicaciones post procedimiento descriptas en forma oral y por escrito.

Se entregaron teléfonos de contacto para casos de necesidad.

ANATOMÍA PATOLÓGICA: SR.23/07/2025. Concordante.

RECOMENDACIÓN: Complementar con RM mamaria para determinar extensión y estrategia terapéutica.



Instituto
OULTON
Diagnóstico y Tratamiento Ambulatorio

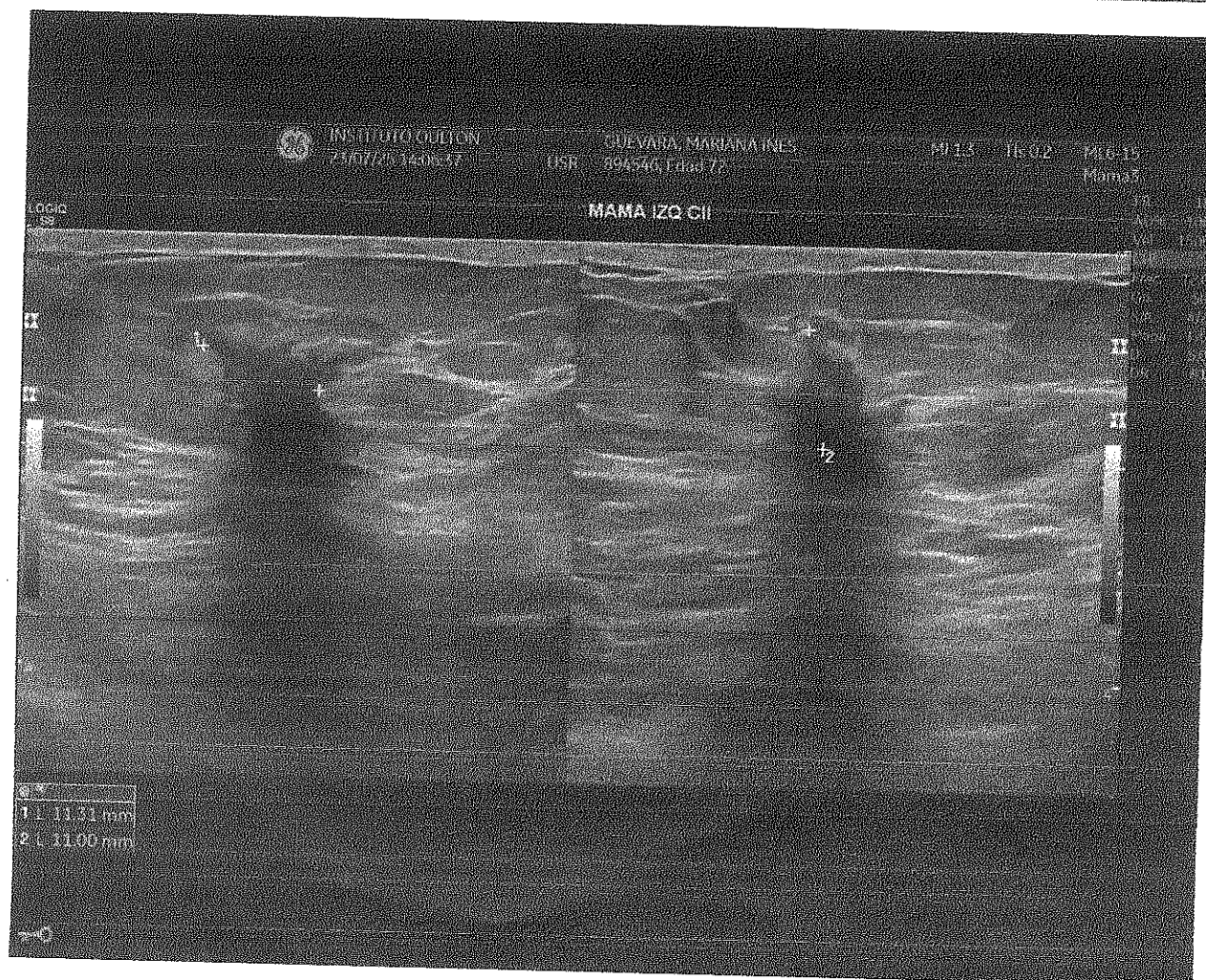
Av. Vélez Sarsfield 562 - 5000 Córdoba- Argentina
Tel: (0351) 4267797

Centro Privado de Tomografía Computada Córdoba S.A.

www.oultton.com.ar

PACIENTE: Guevara, Mariana Ines
EDAD: 72A 6M
COBERTURA: DASPU (DIRECTA)

MED. SOLIC.: Ferreyra Hector D.
FECHA: 23/07/2025
ESTUDIO: 69698.19



Ballarino

Dra. Ballarino Lucrecia
MP.: 22311 - C.E.9473

Guevara, Mariana Ines, 894546

Acc. 14483.59

1001 - 1001

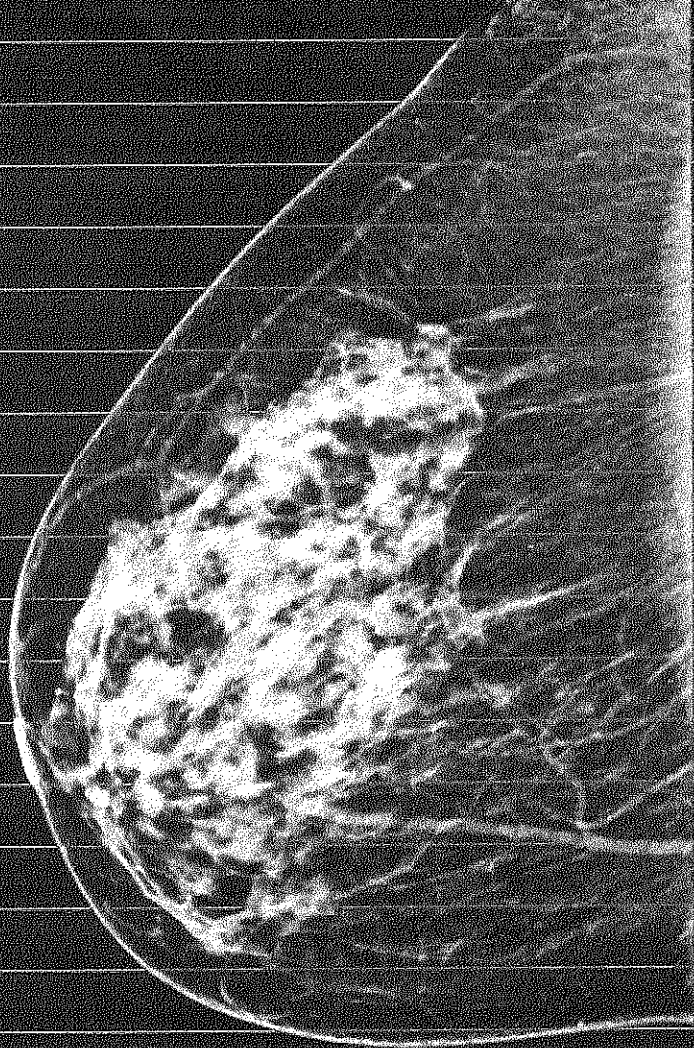
Imagen Comprimida 1.55
CCO

26/06/2025 12:30 p. m.

INSTITUTO OULTON - DASD - CENTRAL

0511 43023

Zoom 19%



Guevara, Mariana Ines, 894546

26/06/2025 12:31 p. m.

Acc. 11445359

INSTITUTO OULTON - DASPU-CENTRAL

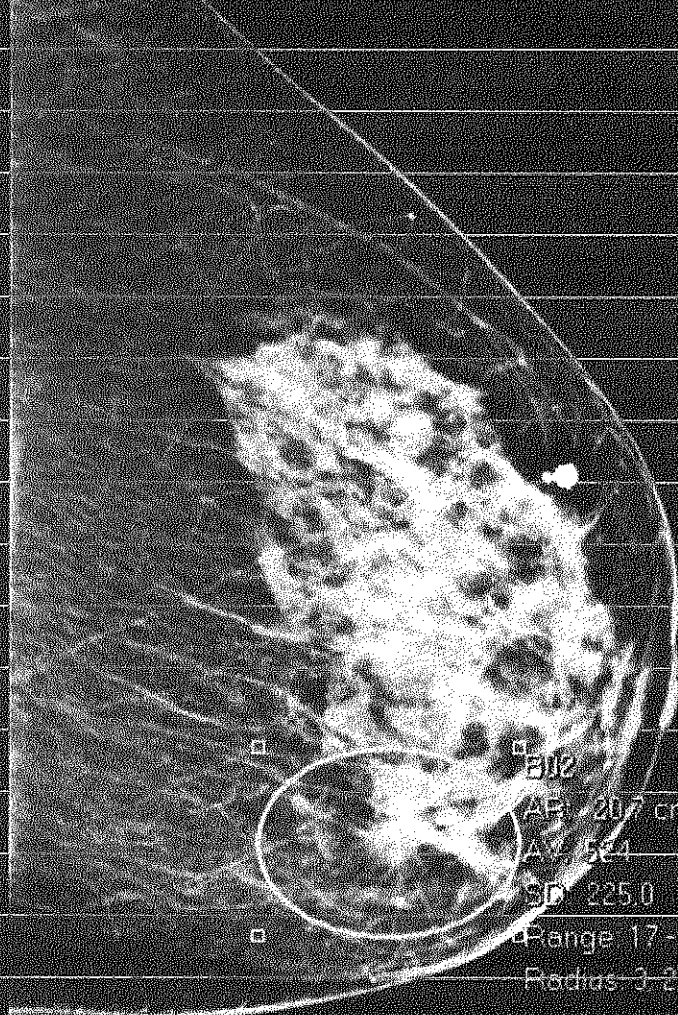1002 - 1002

C:511 A:1023

Ima 00 Comprinda (1-5)

Zoom: 19%

SCI



202

Area: 20.7 cm²

AV: 524

SD: 225.0

Range: 17-949

Radius: 3.22 cm

Guevara, Mariana Ines, 894546

Acc-14483.59

1001 - 1003

Imagen Comprimida (1-4)

INSTITU

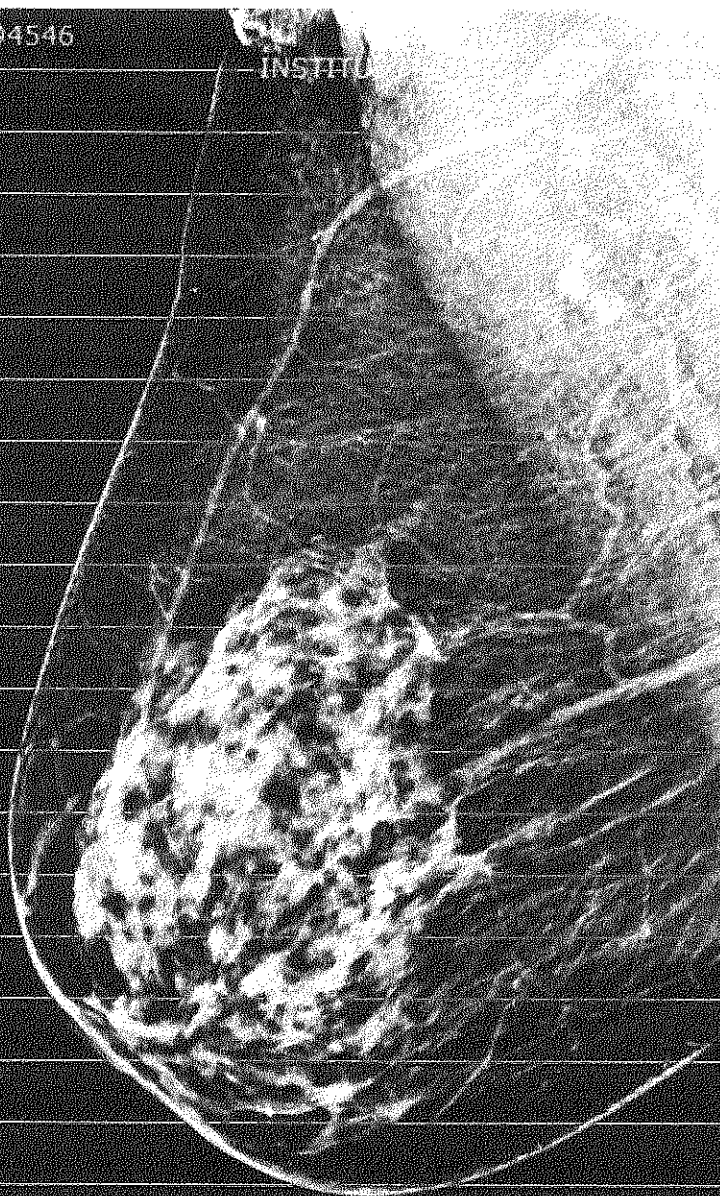
. m.

RAL

023

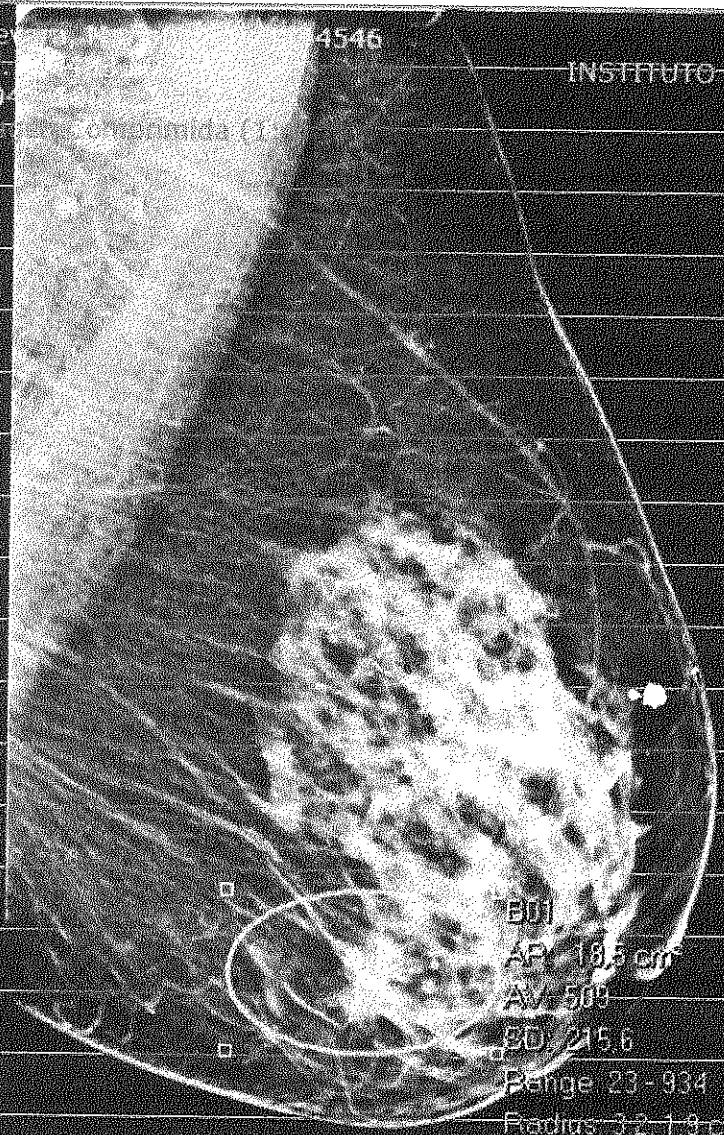
19%

VLOC



Gue 20.1 4546
Acc: 1004
Intra: 1004

26/06/2025 12:33 p. m.
INSTITUTO OULTON - DASPU-CENTRAL
C:511 A:1023
Zoom: 19%
MCM



BD1
AP: 18.5 cm
AV: 509
BD: 215.6
Pange 23-934
Radius 32.19 cm

Pac: GUEVARA MARIANA
DNI 10771405
Fecha de Análisis: 6/08/2025

Fee. Nac: 1/10/1953
Mutual: DASPU
HORA: 11:33

Nº Pac: 7265592 Edad: 71a 10m 5d

Fecha Emisión: 6/08/2025

ANALISIS

VALOR HALLADO

VALOR DE REFERENCIA

* HEMOGRAMA

(Óptico)

Recuento de Eritrocitos:	5.23	mil/mm3	Adultos: H:4.29-5.93 M:3.97-5.33
Hemoglobina:	14.7	g/dL	Adultos: H:12.9-16.9 M:11.3-15.1
Hematocrito:	47	%	Adultos: H:40-52 M:36-47
H.C.M.:	28	pg	Adultos: 27-32
C.H.C.M.:	32	g/dL	Adultos: 31-34
V.C.M.:	89	fL	Adultos: 83-97
RDW:	13	%	Adultos: 10-14
Recuento de Leucocitos:	5.79	mil/mm3	Adultos: 4.44-10.10
Neutrófilos:	41	%	Adultos: 37-60
Eosinófilos:	1	%	Adultos: 1-6
Basófilos:	1	%	Adultos: 0-2
Linfocitos:	47	%	Adultos: 20-51
Monocitos:	10	%	Adultos: 5-12

* V.S.C.

15 mm 1-15

(Westergren)

Sangre con EDTA

* TIEMPO DE PROTROMBINA

(Coagulométrico)

% de Actividad	104	%	/U - 120
Razón Int. Normalizada:	0.93		V.N: 0.90-1.18
			Anticoagulados: 1.50-2.60

GLUCEMIA

122 mg/dL 74 -106

(Hexoquinasa)

Suero

UREMIA

34 mg/dL 16.6 - 48.5

(enzimático cinético)

Suero

CREATININEMIA

0.71 mg/dL
Adultos: Hombres: 0.70-1.20 Mujeres: 0.50-0.90
Neonatos: prematuros: 0.29-1.04 / a término: 0.24-0.85
2-12 m: 0.17-0.42
1 - <3 años: 0.24-0.41
3 - <5 años: 0.31-0.47
5 - <7 años: 0.32-0.59
7 - <9 años: 0.40-0.60
9 - <11 años: 0.39-0.73
11 - <13 años: 0.53-0.79
13 - <15 años: 0.57-0.87

(Jaffe blanco compensado)

Suero



Organismo
Argentino de
Acreditación

Laboratorio Clínico
LH 923

Controló Dr/a : Rafael De Elias (H)

Rafael de Elias

RAFAEL DE ELIAS BOQUE
BIOQUÍMICO - M.P. 5612

Pac: GUEVARA MARIANA
DNI 10771405
Fecha de Análisis: 6/08/2025

Fec. Nac: 1/10/1953
Mutual: DASPU
HORA: 11:33

Nº Pac: 7265592 Edad: 71a 10m 5d

Fecha Emisión: 6/08/2025

ANALISIS

VALOR HALLADO

VALOR DE REFERENCIA

* ORINA COMPLETA

(Automatizada (Laura-XL))

Color
Aspecto
PH
Densidad
Proteínas
Glucosa
Cetona
Bilirrubina
Hemoglobina
Urobilinógeno
Celulas Epiteliales
Leucocitos Aislados
Filamentos de mucus

AMARILLO CLARO
LIMPIDA

6.0
1 005 gr/l
qr/l

NO CONTIENE
NO CONTIENE
NO CONTIENE
NO CONTIENE
NO CONTIENE
NO CONTIENE
ALGUNOS (4-10 x Campo)
ESCASOS (1-3 x Campo)
ALGUNOS (6-10 x Campo)

OAA

Organismo
Argentino de
Acreditación

Laboratorio Clínico
LNA 632

Controló Dr/a : Rafael De Elias (H)

Rafael de Elias

RAFAEL DE ELIAS BOQUE
BIOQUÍMICO - M.P. 5612



Instituto
OULTON
Diagnóstico y Tratamiento Ambulatorio

Av. Vélez Sarsfield 562 - 5000 Córdoba- Argentina
Tel: (0351) 4267797

Centro Privado de Tomografía Computada Córdoba S.A.

www.oultton.com.ar

PACIENTE: Guevara, Mariana Ines

EDAD: 72A 5M

COBERTURA: DASPU COFICO-VALPARAISO

MED. SOLIC.:

FECHA: 30/06/2025

ESTUDIO: 83646.57

PRESTACION SOLICITADA: Ecografía transvaginal

PRESTACION REALIZADA: Idem.

TÉCNICA

Se realizaron múltiples cortes longitudinales, transversales y oblicuos con un ecógrafo sectorial de alta resolución, en tiempo real.

INFORME

Útero en RVF, cuyas medidas fueron 45 mm en sentido longitudinal por 32 mm en anteroposterior y 36 mm en transverso.

Miometrio homogéneo, sin lesiones de focalización.

Endometrio ecogénico, regular, bien centrado, de 2 mm de espesor

Ambos ovarios no visualizados, no se evidencian alteraciones en la regiones anexiales.

- No se evidencian masas a nivel paraanexial.

- Fondo de saco de Douglas libre.

- Resto de la exploración sin particularidades.

CONCLUSIÓN

-Ecografía endovaginal dentro de límites normales.

Cordialmente lo saluda.-

PRESTACION SOLICITADA: Ecografía mamaria.

PRESTACION REALIZADA: Idem.

ANTECEDENTES

Estudio de cribado.

TÉCNICA

Se realizaron múltiples cortes longitudinales, transversales y oblicuos, con ecógrafo sectorial de alta resolución, en tiempo real.

INFORME

Composición global de ambas mamas a predominio lipomatoso.

En mama izquierda cuadrante superior de externo se evidencia nódulo calcificado que mide 11 x 10 mm, sin cambios respecto estudio previo

En unión de los cuadrantes internos de la mama izquierda, hora 9 se evidencian nódulo hipoecoico de márgenes no circunscritos, espiculados que mide 14 x 10 mm, avascular el registro Doppler.

Ausencia de imágenes quísticas significativas.

Ausencia de alteraciones del tejido celular subcutáneo.

CONCLUSIÓN

Nódulo espiculado en mama izquierda que por sus características se sugiere conocer su naturaleza histológica mediante punción biopsia guiada por ecografía. BI-RADS 4.

Cordialmente lo saluda.



Instituto
OULTON
Diagnóstico y Tratamiento Ambulatorio

Av. Vélez Sarsfield 562 - 5000 Córdoba- Argentina
Tel: (0351) 4267797

Centro Privado de Tomografía Computada Córdoba S.A.

www.oultton.com.ar

PACIENTE: Guevara, Mariana Ines

EDAD: 72A 5M

COBERTURA: DASPU COFICO-VALPARAISO

MED. SOLIC.:

FECHA: 30/06/2025

ESTUDIO: 83646.57

Dra. Villa Carla
MP-41644